Mars 2013

LA LETTRE

du centre massilien

24 avenue du Prado, Entrée 1, Entresol, 13006 Marseille

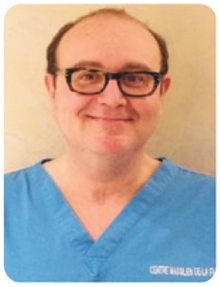
C.Lévy

A. Braticevic

T. Taillan

F.Campana

U.Ordioni

N.Istria

Les travaux du CMF:

Dans la presse:

"A propos d'une lésion radio-claire de la mandibule"
Ordioni U, Richard N, Campana F
L'information dentaire, 2012, 94(35), 29-31.
"Mal à la Machoire, c'est grave?"
Istria N.
TopSanté, Avril 2012

Dans les congrès:

« J'ai un aphte dans la bouche, c'est grave docteur? *Comment ne pas passer à côté d'un cancer de la cavité buccale?*», ADF 2012, Campana F.

A venir...
60ème Confrès de la Société Francaise de Chirurgie Orale (SFCO), Lille, Mai 2013:

Société Française de Chirurgie Orale sfco

"La chéilite granulomateuse de Miescher : à propos d'un cas."
Campana F, Ordioni U, Fricain JC. (Centre Massilien de la Face)
"Carcinome épidermoide rétro-commissural : à propos d'un cas."
Ordioni U, Rasmussen N, Catherine JH, Patte JH, Campana F. (Centre Massilien de la Face)

Un peu de recherche...

ASSISTANCE PUBLIQUE HÔPITAUX DE PARIS

Nous vous rappellons que Le Centre Massilien est associé à l'**Ap-Hp** dans un projet de recherche clinique sur les extractions dentaires chez des femmes sous biphosphonates.

Bisphosphonate oral (alendronate 70 mg hebdomadaire) et cicatrisation osseuse des maxillaires après extraction dentaire chez la femme ostéoporotique post-ménopausique.
Cette étude, sur 36 mois, est menée par l'assistance publique-Hopitaux de Paris. Elle comprend 18 centres en France et le Centre Massilien de la Face a été choisi comme centre marseillais.

*L'objet de cette étude est d'évaluer la cicatrisation des alvéoles dentaires après extraction de **dents monoradiculées** (sans prescription d'antibiotiques) chez des **femmes ostéoporotiques** (diagnostic reposant sur une ostéodensitométrie ou un antécédent de fracture osseuse spontanée) recevant de l'alendronate (Fosamax, Fosavance, Adrovance) à la dose de 70 mg/ semaine per-os.*

La cicatrisation alvéolaire sera évaluée, entre autre, par des mesures réalisées sur des radiographies rétroalvéolaires effectuées à différents temps.

Critères d'inclusion:
- *Femmes atteints d'ostéoporose post-ménopausique*
- *Femmes traités par bisphosphonate oral (alendronate 70 mg hebdomadaire) pour le groupe BP+, et non traitées par bisphosphonates pour le groupe témoin BP-.*
- *Femmes devant bénéficier de l'extraction d'une dent monoradiculée simple.*
- *Femmes âgées de 45 à 70 ans.*
- *Formulaire de consentement éclairé signé.*

*Nous vous remercions d'avance de bien vouloir nous adresser ces patientes et de participer à ce que **Marseille soit un centre investigateur dynamique.***

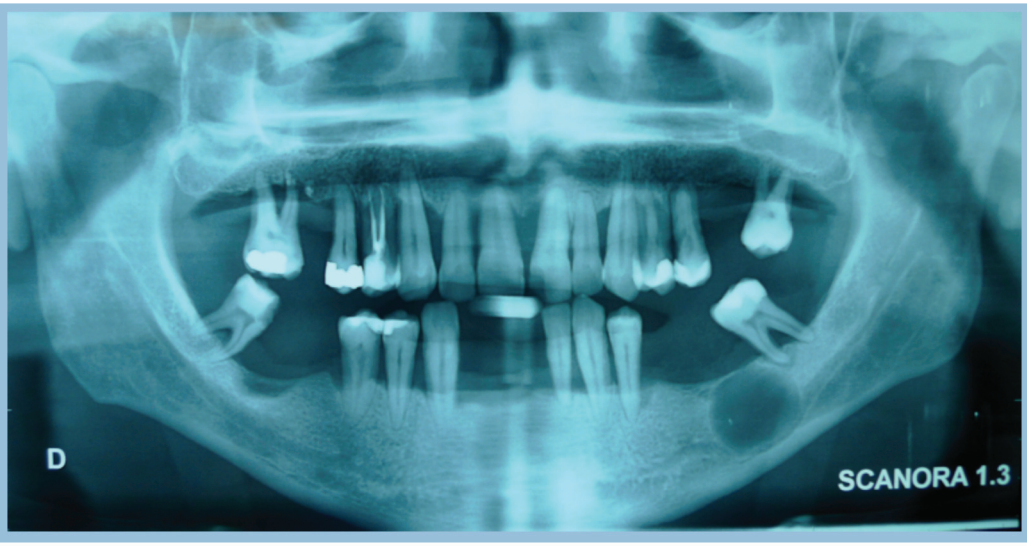

Fig.1: Orthopantomographie

Observation

Un homme de 42 ans est adressé par son praticien traitant pour la prise en charge d'une image radioclaire découverte de manière fortuite à l'examen radiologique (Figure 1).
Le patient présente un diabète insulino-dépendant. Il n'existe pas de symptomatologie. L'examen clinique met en évidence une parodontite à un stade terminal. La palpation des aires ganglionnaires ne révèle pas d'adénopathies. A l'orthopantomogramme, on retrouve au niveau du secteur 3 une lésion radioclaire de taille moyenne, monogéodique de forme arrondie aux contours bien délimités, et sans rapport avec les racines des dents présentes.

Discussion

La prise en charge est chirurgicale après examen tomodensitométrique et contrôle de l'hémoglobine glyquée.
Les coupes tomodensitométriques associées à une reconstruction surfacique tridimensionnelle (*Logiciel 3D Néo®*) permettent une analyse précise des rapports anatomiques. Le nerf alvéolaire inférieur est refoulé par la lésion ostéolytique (figure 2). On note que les corticales sont amincies mais respectées.

L'intervention, réalisée sous anesthésie locale, permet l'énucléation en un seul fragment d'une lésion aux parois assez épaisses et au contenu blanchâtre et crémeux (figure 4). Cette dernier présente des adhérences avec le nerf alvéolaire inférieur qu'il est alors nécessaire de ménager (figure 3). On ne notera pas d'hypoesthésie labiale en post-opératoire.
L'examen anatomopathologique est obligatoire. L'épithélium kystique est régulier, pavimenteux présentant une para-kératinisation évoquant un kératokyste odontogénique.

Les kératokystes odontogéniques (anciennement appelés kystes épidermoïdes) se développent aux dépens de restes de l'épithélium odontogène inclus dans les maxillaires. Ils entrent dans la catégorie des kystes épithéliaux odontogéniques selon la classification de l'OMS.
Il s'agit de lésions relativement fréquentes représentant 14% de l'ensemble kystes des maxillaires. Leur incidence est plus élevée entre 30 et 40 ans, l'homme étant plus touché que la femme. Le siège mandibulaire, avec une prédilection pour la région postérieure, est plus fréquent que le siège maxillaire.

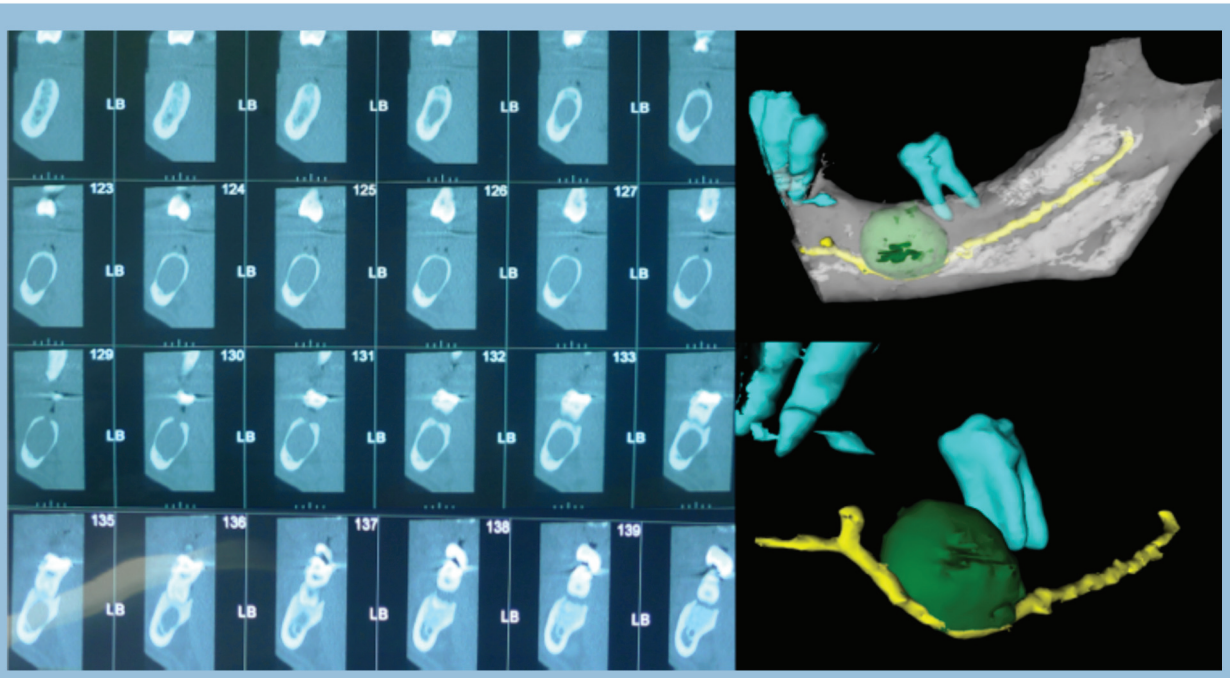

Fig.2a: Coupes TDM objectivant la lésion ostéolytique

Fig.2b: Reconstruction tridimensionnelle surfacique, logiciel 3Dnéovision (www.3dneodental.com)

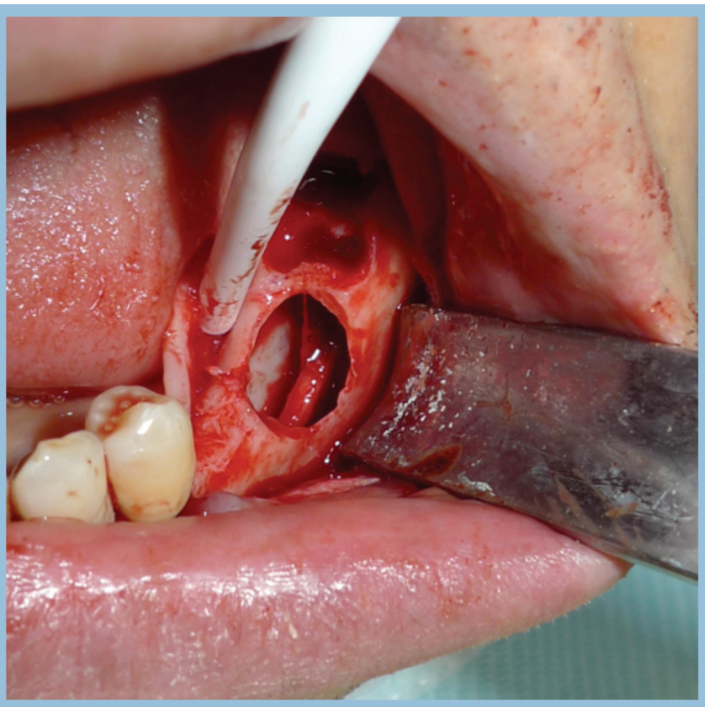

Fig.3: Vue per-opératoire du nerf alvéolaire inférieur

Fig.4: Pièce opératoire

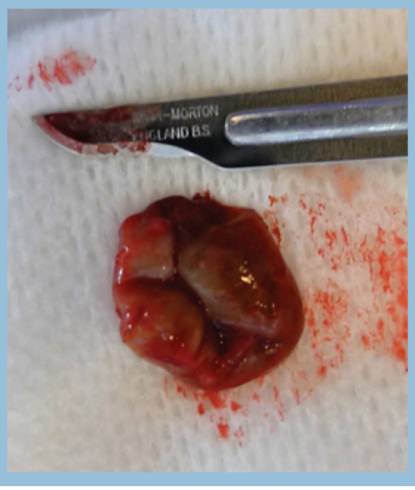

La symptomatologie est souvent très frustre, la découverte étant fortuite lors d'un examen radiologique. Dans les formes évoluées, une tuméfaction, une déformation faciale ou un déplacement dentaire peut être observés. Dans d'autres cas plus rares, une inflammation avec fistulisation faisant soudre un liquide jaunâtre parsemé de paillettes de cholestérine peut faire suspecter ce type de kyste.
L'image radiologique est celle d'une géode uniloculaire unique, plus rarement multiple (en bulles de savon), de forme arrondie ou allongée dans le grand axe de la mandibule. La lésion présente des bords nets, réguliers, déformant des corticales amincies et pouvant envahir tous les segments osseux mais respectant le condyle. Le passage dans les tissus mous existe dans les formes très évoluées.
Le diagnostic différentiel est relativement large et doit se faire essentiellement avec le kyste résiduel, l'améloblastome (notamment sur les formes multiloculaires), ou le kyste folliculaire (lorsqu'une dent est présente au sein de la lésion).
Seule l'histologie permet un diagnostic de certitude.
Le traitement est toujours chirurgical. Il existe une forte propension des kératokystes à la récidive. La surveillance est donc primordiale. La chirurgie sera d'abord conservatrice, avec énucléation complète, si possible en un unique fragment, puis plus radicale, associée à une résection osseuse en cas de récidive. On note que la transformation en améloblastome ou en carcinome de l'épithélium kystique est toujours possible rendant l'examen anatomopathologique indispensable.

Bibliographie :

Ruhin B., Guilbert F., Bertrand J.-C. Traitement des kystes, tumeurs et pseudotumeurs bénignes des maxillaires. EMC (Elsevier Masson SAS, Paris), Stomatologie, 22-062-K-10, 2005, Médecine buccale, 28-550-V-10, 2008.
Sauveur G., Ferkdadji L., Gilbert E., Mesbah M. Kystes des maxillaires. EMC (Elsevier SAS, Paris), Stomatologie, 22-062-G-10, 2006.
Ruhin-Ponceta B., Picardb A., Martin-Duverneuild N., Albertinie AF., Goudota P. Kératokystes (ou tumeurs odontogéniques kératokystiques). Rev Stomatol Chir Maxillofac;112:87-92, 2011

A propos d'un piège diagnostic...(Braticevic Alexandre)

Les explorations radiologiques constituent les examens complémentaires les plus demandés dans le domaine de la pathologie buccale et maxillo-faciale.

Dans la région maxillo-faciale, l'interprétation radiologique n'est pas toujours aisée, les confusions et les pièges radiologiques ne sont pas exceptionnels en raison des superpositions possibles des os de la face, de la présence fréquente d'artéfacts et de zones d'ombre en rapport dues à un défaut de manipulation et d'orientation des incidences.
Les pièges radiologiques en chirurgie buccale ont fait l'objet de plusieurs travaux et publications. La confusion d'un artéfact radiologique par exemple avec un processus pathologique conduit très souvent un chirurgien non averti et insuffisamment expérimenté à décider d'une intervention chirurgicale. En général c'est la confrontation des données cliniques, radiographiques et surtout des renseignements apportés par l'interrogatoire, qui permet de cerner le diagnostic et d'éviter des médications, voire des interventions chirurgie inutiles.
Nous rapportons ici le cas d'une patiente reçue à la consultation pour une cellulite aiguë séreuse du plancher buccal latéral gauche. L'examen clinique n'ayant pas retrouvé de cause dentaire, nous avons recouru à la radiographie qui nous a révélé l'image d'une "canine mandibulaire incluse homolatérale".

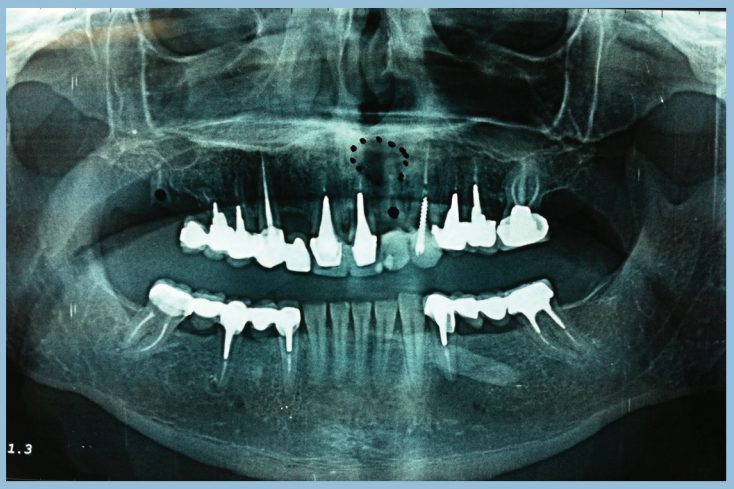

Fig.1: Orthopantomogramme

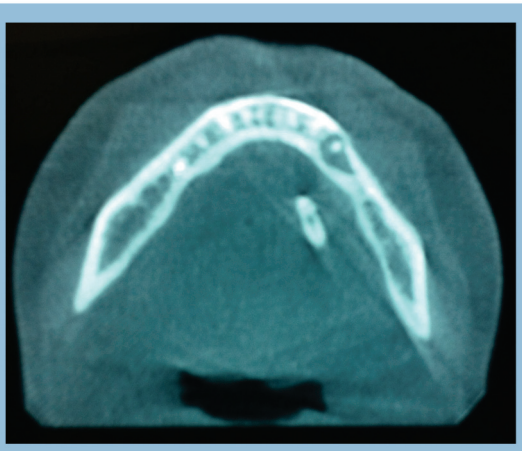

Fig.2: Coupe transversale objectivant la lithiase du canal submandibulaire gauche.

L'examen tomodensitométrique permet de mettre en évidence une volumineuse lithiase du conduit submandibulaire.

Les complications infectieuses des lithiases peuvent se faire au sein du canal salivaire (sialodochite), autour du canal salivaire (périsialodochite) ou en amont du canal salivaire (sialadénite).

Le diagnostic différentiel avec une pathologie dentaire doit être fait, rendant les examens clinique et paracliniques indispensables.

Le traitement des lithiases, lorsqu'elle sont symptomatiques, est bien souvent chirurgical bien que de nouvelles thérapeutiques moins invasives (sialendoscopie, lithotripsie extra-corporelle) se développent.

De l'intérêt d'un l'examen clinique exobuccal... (Istria Nicolas)

L'examen clinique est un temps fondamental de la démarche diagnostique. Si l'examen de la cavité buccale est évident pour tous, l'examen exobuccal est aussi nécessaire qu'utile.
Nous présentons ici le cas d'un patient consultant pour avulsions dentaires et qui présentait une lésion chronique évoluant depuis plusieurs mois de la pointe du nez.
L'exèrese sous anesthésie locale a permis de confirmer histologiquement la présence d'un carcinome baso-cellulaire.
Ce cas rappelle la pertinence de l'examen exobuccal par les chirurgiens dentistes et la necessité de demander un avis spécialisé afin d'éviter une chirurgie délabrante liée au retard diagnostic.

Fig.1: Lésion de la pointe de nez

Fig.2: Cliché peropératoire après exérèse de la lésion

Fig.3: Cicatrisation à 15 jours

CENTRE MASSILIEN DE LA FACE

24 AVENUE DU PRADO, ENTRE 1, ENTRESOL, 13006 MARSEILLE

TEL. 04 91 81 27 81 - FAX: 04 91 37 23 09

WWW.CENTREMASSILIENDELAFACE.COM

CLINIQUE CHANTECLER - 04 91 21 06 06

CHP BEAUREGARD - 08 25 74 34 34

CLINIQUE JUGE - 04 91 23 44 00

CLINIQUE BONNEVEINE - 04 96 14 14 14

CHP D'ISTRES - 08 25 74 35 35

CLINIQUE TOUTES-AURES - 04 92 70 84 00

Chers Confrères,

Une petite piqure de rappel (afin d'huiler au mieux les rouages de notre collaboration) pour vous rappeler que **l'extraction dentaire**, (que la dent soit incluse sur le nerf dentaire ou mobile sur l'arcade), reste un **acte technique** qui doit impérativement être précédé par une consultation qui permet d'évaluer l'acte ET le terrain.

Elle est l'occasion de faire signer **LE CONSENTEMENT ECLAIRE** qui doit **OBLIGATOIREMENT** figurer dans le dossier du patient.

Ce consentement est également une obligation médico-légale pour vous lorsque vous réalisez un acte au cabinet.

Dans le contexte actuel, ces précautions qui semblent excessives, sont indispensables à notre tranquillité à tous.

NE NOUS EN VEUILLEZ DONC PAS D'IMPOSER CETTE VISITE A VOS PATIENTS, en cas de problème, personne ne se souviendra que c'était pour rendre service qu'on a zappé une étape...!